



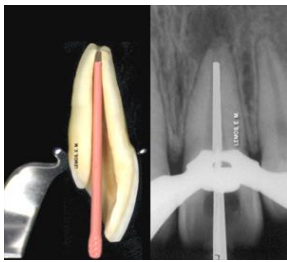
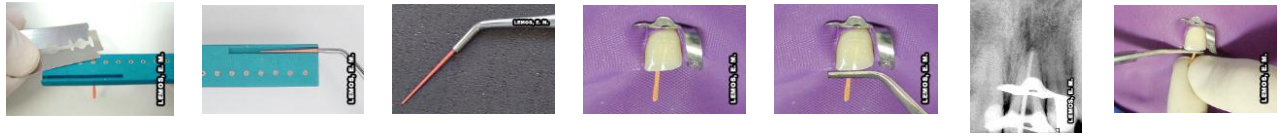
Nome:

Prof.:

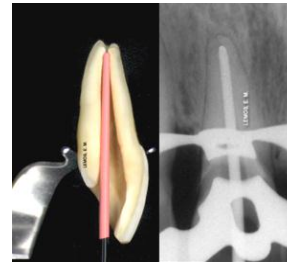
EXERCÍCIOS COMPLEMENTARES DE OBTURAÇÃO

1. QUAIS AS FINALIDADES DA OBTURAÇÃO DO CANAL RADICULAR, JUSTIFIQUE DESCREVENDO PELO MENOS 2 TRABALHOS CIENTÍFICOS, OS QUAIS VOCÊ ESTUDOU?
2. CITE OS REQUISITOS DE UM MATERIAL OBTURADOR IDEAL. DESCREVA PELO MENOS 3 DESSAS PROPRIEDADES?

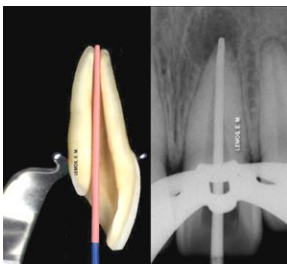
3. ENUMERE OS TESTES UTILIZADOS PARA SELEÇÃO DO CONE PRINCIPAL



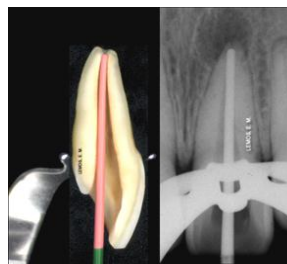
4. O CONE PRINCIPAL ESTÁ TRAVADO 2mm AQUÉM DO CRT. EXPLIQUE O MOTIVO DA FALHA NA POSIÇÃO DO CONE DE GUTA PERCHA E O PROCEDIMENTO PARA POSICIONÁ-LO CONVENIENTEMENTE NO LIMITE APICAL DE TRABALHO.



5. O CONE PRINCIPAL ESTÁ POSICIONADO DE ACORDO COM O CRT (POLPA VIVA), PORÉM NÃO HÁ TRAVAMENTO APICAL. EXPLIQUE O PROVÁVEL MOTIVO DA FALHA NO TRAVAMENTO APICAL E O PROCEDIMENTO PARA CORREÇÃO DO PROBLEMA.



6. O CONE PRINCIPAL ESTÁ TRAVADO 1,5 mm ALÉM DO CRT. EXPLIQUE O MOTIVO DA FALHA NA POSIÇÃO DO CONE E O PROCEDIMENTO PARA POSICIONÁ-LO CONVENIENTEMENTE NO LIMITE APICAL DE TRABALHO.



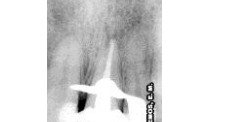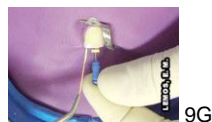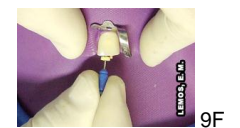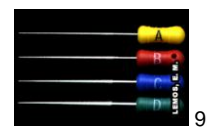

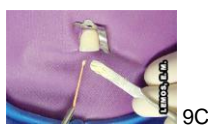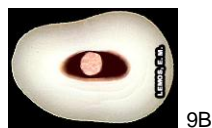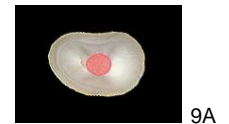7. O LIMITE APICAL DE TRAVAMENTO DO CONE PRINCIPAL ESTÁ CONDIZENTE COM O CRT PARA POLPA MORTA? EXPLIQUE PORQUE?

8. É RECOMENDÁVEL O EMPREGO DE TESOURAS TIPO MT - 125, PARA O CORTE DA EXTREMIDADE DO CONE MESTRE, VISANDO SUA ADAPTAÇÃO AO "OMBRO APICAL" CRIADO PELO PREPARO APICAL, JUSTIFIQUE?



9. DESCREVA A MANOBRA DE CONDENSÇÃO LATERAL DE OBTURAÇÃO?

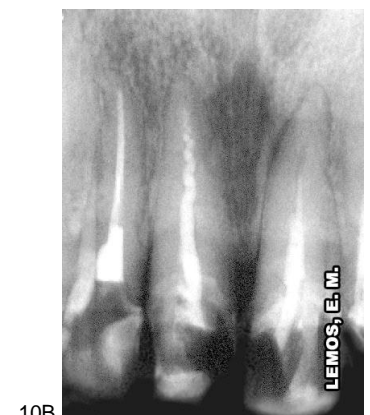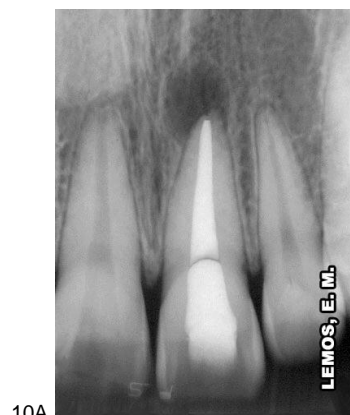9A. e 9B. Corte transversal radicular na altura do terço apical e médio com o cone principal em posição, respectivamente.



10. FAÇA UMA ANÁLISE DOS CASOS CLÍNICOS (A e B) E DESCREVA O QUE VOCÊ ACHA DA QUALIDADE DE OBTURAÇÃO PARA CADA DENTE EM PARTICULAR?
Dentes: 21, 12, 11 e 21 – radiografias à direita.

Bibliografia recomendada para consulta:
Capítulo de Obturação do Canal Radicular

- Paiva & Antoniazzi, Endodontia, 1991
- De Deus, Q.D., Endodontia, 1991
- Ingle & Bakland, Endodontia, 1999
- Estrela & Figueiredo, Endodontia, 1999
- www.endo-e.com



10A

10B