

TÉCNICA SIMPLIFICADA PARA O PREPARO DE CANAIS CURVOS

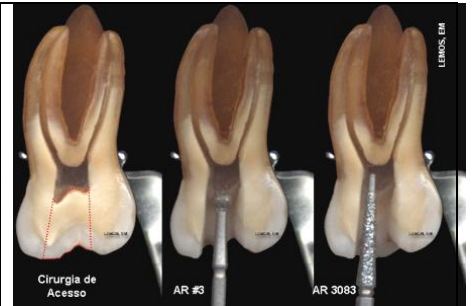
1- Cirurgia de acesso

A. Forma de conveniência

- Acompanha a anatomia interna do dente
- Visualização das entradas dos canais
- Paredes lisas, planas e divergentes para oclusal

B. Remoção do teto e desgaste compensatório

- Brocas esféricas com movimento de tração para oclusal
- Broca tronco-cônica com ponta inativa (AR# 3083) com movimentos alternados de tração e lateralidade

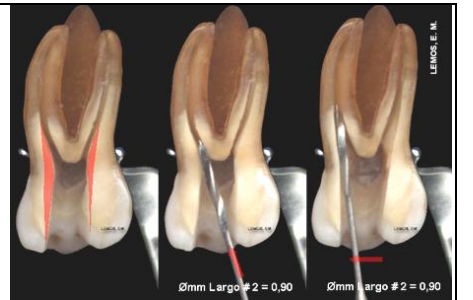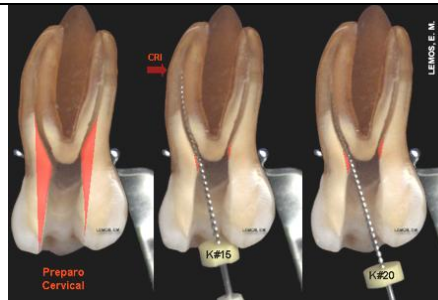


2- Localização e exploração dos canais

- Limas k de fino calibre #15 e #20, 21mm

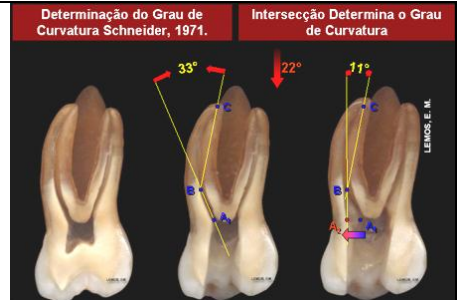
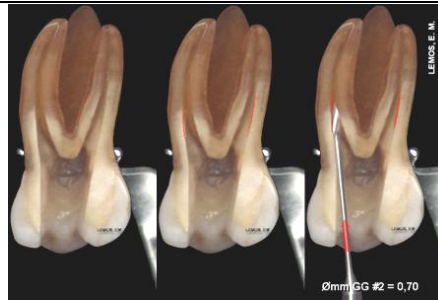3- Preparo do terço cervical

- Brocas de Largo #2, 28mm com movimento de penetração com pressão lateral no sentido anticurvatura, sem forçá-la para dentro do canal
- Trabalhar somente na porção reta do conduto
- Não ultrapassar o terço médio do canal



4- Preparo do terço médio

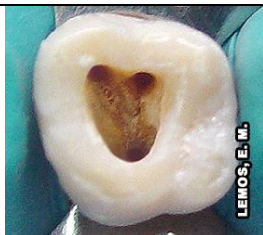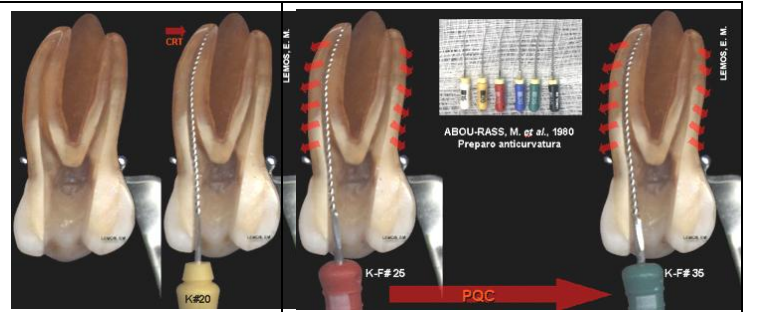
- Broca Gates Glidden #2, 28mm
- Movimento de penetração sem pressão lateral, com ligeira pressão apical, apenas o peso do contra-ângulo
- Observar a diminuição no grau de curvatura (- 22°), mudando o ponto A₁ para A₂



- 5- Lima #20 alcança as imediações do CRT, graças a melhora do acesso e remoção da concrecência, sem interferência dos terços cervical e médio, apenas no terço apical

6- Preparo do terço apical

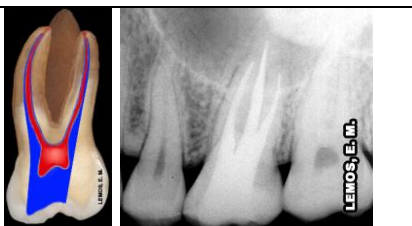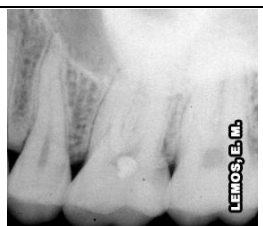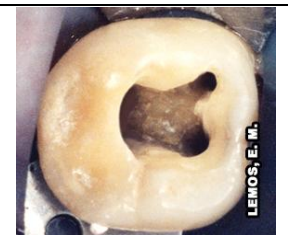
- Preparo seriado ou escalonado
- Utilizar limas do tipo K flexíveis pré-curvadas, valendo-se de movimentos de limagem no sentido anticurvatura
- Nos casos de curvaturas severas utilizar as limas intermediárias (Golden Medium)



Molar Superior: Cirurgia de acesso preservando a ponte de esmalte e a crista marginal mesial – preparo ligeiramente para mesial

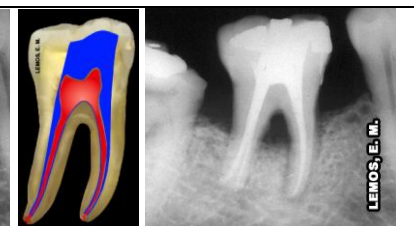
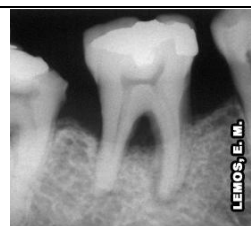Molar Inferior: Cirurgia de acesso preservando a distal e a crista marginal mesial – preparo ligeiramente para mesial

Obs.: A visão do operador e a iluminação, sempre vem de mesial para distal



Observar a entrada dos canais MV e DV, antes e depois da mudança do ponto A₁ para A₂

Cirurgia de acesso preservando a ponte de esmalte e a crista marginal mesial – preparo ligeiramente para mesial



Observar a entrada dos canais Mesiais, antes e depois da mudança do ponto A₁ para A₂

Cirurgia de acesso preservando a distal e a crista marginal mesial – preparo ligeiramente para mesial

Obs.: Notar o preparo cirúrgico (azul) contendo em toda sua extensão o canal anatômico (vermelho)