

Nome:

RA:

EXERCÍCIOS DE ANATOMIA INTERNA DENTAL E CIRURGIA DE ACESSO

<p>Identifique as estruturas abaixo:</p> <p>A. Canal radicular B. Cimento C. Ápice D. Dentina E. Esmalte F. Raiz G. Coroa H. Câmara pulpar</p>		<p>1</p> <p>2</p> <p>3</p> <p>4</p> <p>5</p> <p>6</p> <p>7</p> <p>8</p>	<p>Composição da câmara pulpar: Identifique as estruturas</p> <p>A. Assoalho B. Cornos pulpares C. Paredes D. Teto</p>		<p>1</p> <p>2</p> <p>3</p> <p>4</p>
---	--	---	---	--	---

<p>Identifique os componentes do sistema de canais radiculares:</p> <p>1. Cavo interadicular 2. Lateral ou Adventício 3. Acessório 4. Delta apical 5. Reticular 6. Secundário 7. Principal 8. Recorrente 9. Colateral ou Bifurcado 10. Interconduto</p>		<p>A</p> <p>B</p> <p>C</p> <p>D</p> <p>E</p> <p>F</p> <p>G</p> <p>H</p> <p>I</p> <p>J</p>	<p>Anatomia apical: Identifique as estruturas</p>		<p>1</p> <p>2</p> <p>3</p> <p>D</p> <p>C</p>
--	--	---	--	--	--

Normalmente no ICS a cavidade pulpar apresenta-se:

A
 B
 C

O incisivo lateral superior apresenta-se com ± 55% de curvatura radicular distopalatina (A). Desenhe por cima dos dentes abaixo (setas) a cavidade pulpar do ILSup e CSup (vista vest. e prox.).

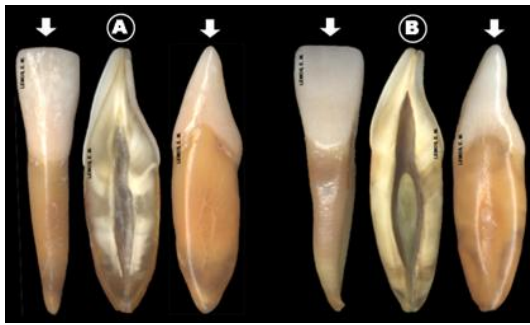O 1º. pré-molar superior apresenta-se com 2 raízes (A) em 85%. Desenhe por cima dos dentes (setas) a cavidade pulpar

O segundo pré-molar superior apresenta-se com raiz única em 90,3%, sendo 54% 1 canal (A) e 45% 2 canais (B). Desenhe por cima dos dentes abaixo (vista proximal) a cavidade pulpar.

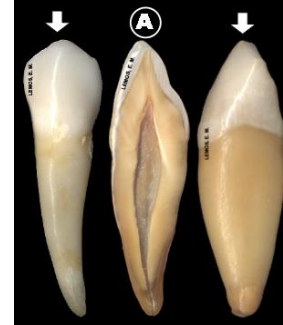
Os incisivos inferiores apresentam-se com raiz única em

O canino inferior apresenta-se com raiz única e 1 canal em

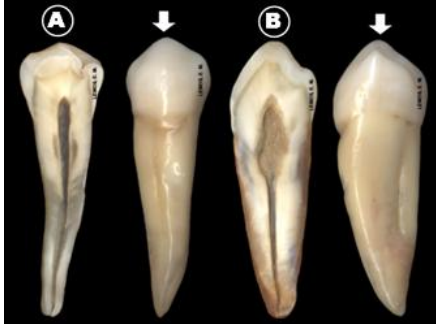
± 95%, sendo 73,4% 1 canal (A) e 23,4% 2 canais (B). Desenhe por cima dos dentes (setas) a cavidade pulpar.



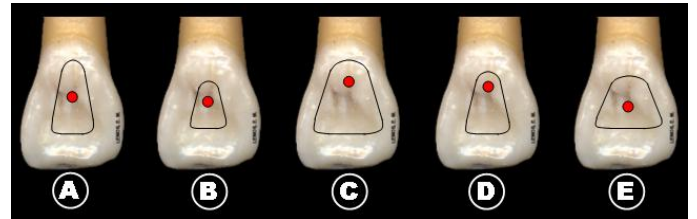
88,2% (A). Desenhe por cima dos dentes abaixo (setas) a cavidade pulpar, na vista vestibular e proximal.



O primeiro pré-molar inferior apresenta-se com raiz única em 87,2% (A) e (B). Desenhe por cima dos dentes (setas) a cavidade pulpar na vista vestibular e proximal.

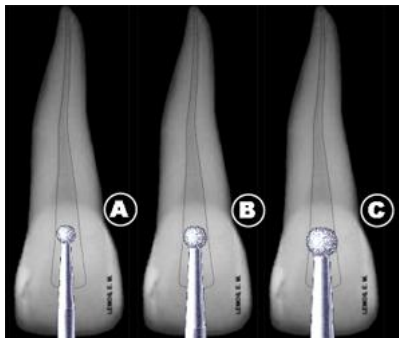


Qual a posição do ponto de eleição e forma de conveniência adequada para a cirurgia de acesso dos ICS:



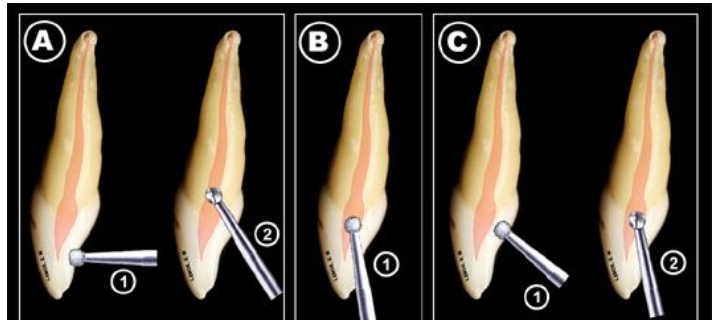
A B C D E

Qual o tamanho da broca recomendado para C.A. do ICS

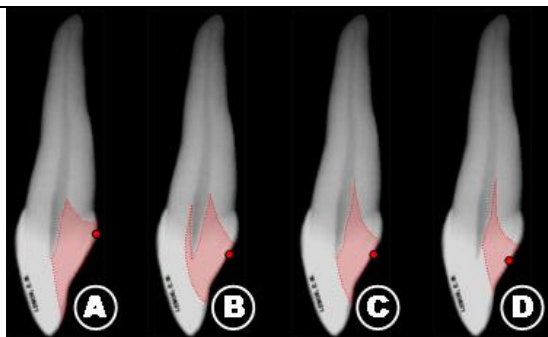


A
 B
 C

Qual a dinâmica da direção de trepanação correta para a cirurgia de acesso dos dentes anteriores: A B C

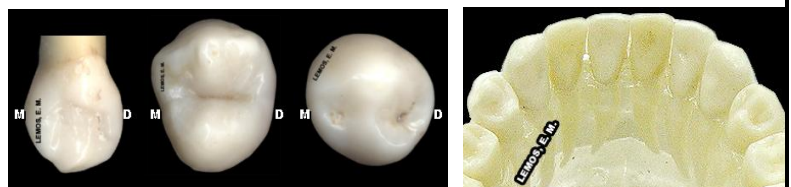


Qual posição do ponto de eleição (PE) para a cirurgia de acesso e a forma de conveniência (FC) correta para o ICS



A
 B
 C
 D

Desenhe na face palatina do canino superior (13) e oclusais dos pré-molares (24 e 44) o ponto de eleição (PE) e forma de conveniência (FC) e na arcada dentária inferior desenhe a forma de conveniência para os incisivos e caninos inferiores:



RESPONDA AS PERGUNTAS:

1. O que é Junção C.D.C., e qual sua importância clínica.
2. Cite e explique os fatores que podem alterar o volume e dimensões da câmara pulpar e canal radicular com decorrer da idade.

Bibliografia recomendada para consulta:

1. Fernandes, K. P. S. e Cois. Guia Visual de Endodontia. 1ª. Ed. Livraria Santos Editora, São Paulo, 2003. 82p.
2. Paiva & Antoniazzi, Endodontia, 1991

3. Defina ponto de eleição (PE), direção de trepanação (DT) e forma de conveniência (FC).

4. Determine PE, DT e FC dos grupamentos dentários: Incisivos, Caninos e Pré-molares, Superiores e Inferiores.

3. De Deus, Q.D., Endodontia, 1991
4. Ingle & Bakland, Endodontia, 1999
5. www.endo-e.com